11

Inversion des nicht puerperalen Uterus, veranlasst durch ein Sarcom.

Inaugural - Dissertation

welche mit Genehmigung

der medicinischen Fakultät hiesiger Universität

zur Erlangung der Doctorwürde

in der

Medicin und Chirurgie

den 3. November 1868, Vormittags 10 Uhr

in der grossen Aula

gegen die Opponenten

Oskar Berger, prakt. Arzt etc. **Rob. Fischer**, cand. med.

öffentlich vertheidigen wird

Ignacy Kempner.

BRESLAU.
Druck von Heinrich Lindner, Albrechtsstrasse 29.

Seinem hochverehrten Lehrer

dem Medicinalrath

Herrn Professor Dr. O. Spiegelberg

in tiefster Ehrfurcht

und

Seinen theuren Eltern

aus kindlicher Liebe

gewidmet

vom Verfasser.

Digitized by the Internet Archive
in 2018 with funding from
Wellcome Library

https://archive.org/details/b3056900x

Einleitung.

Im Sommer-Semester dieses Jahres hatte ich in der unter Leitung des Herrn Medicinalrath Professor Dr. Spiegelberg stehenden gynäcologischen Klinik Gelegenheit, der Operation einer Gebärmuttergeschwulst beizuwohnen, die als Polyp diagnosticirt worden war. Die Operirte starb dreiunddreissig Stunden nach der Operation und die Nekropsie ergab ein am Fundus uteri wurzelndes Sarcom und eine Umstülpuug der Gebärmutter. An der Lebenden hatte die genaue äussere und innere Untersuchung kein bestimmtes Symptom ergeben, das auf eine Inversion hingewiesen hätte, und es gehört dieser Fall zu denjenigen, die erst bei der Section eine Berichtigung der Diagnose zulassen. Desshalb sowohl als auch wegen des aetiologischen Momentes dürfte dieser Fall als ein Beitrag zur Casuistik der Gebärmuttereinstülpungen nicht ohne Interesse sein.

Es sei mir noch gestattet, an meinen hochverehrten Lehrer, Herrn Medicinalrath Prof. Dr. Spiegelberg, für die gütige Ueberlassung dieses lehrreichen Falles und für die freundliche Unterstützung in meiner Arbeit meinen tiefgefühltesten Dank abzustatten.

Anamnese.

5. Mai 1868. M. S., 54 Jahr alt, Bauersfrau aus Mönchmoschelwitz, war als Mädchen stets gesund und will in ihrem vierundzwanzigsten Jahre zum ersten Mal menstruirt worden sein. Die Menses flossen seit dieser Zeit regelmässig spärlich und dauerten immer vier Tage. Eine Conception hat nie stattgefunden. Vor drei Jahren bekam Patientin einen schleimigen Ausfluss aus der Scheide, der anfangs spärlich, später aber profuser wurde, sonst befand sie sich wohl dabei und hatte damals über keinerlei Beschwerden zu klagen. In dem letzten Jahre änderte sich ihr Befinden bedeutend, denn der Ausfluss wurde zu einem übelriechenden, und zu den Blutungen, die sich jetzt einstellten, gesellten sich noch heftige Kreuzschmerzen, die sich zu unbestimmten Tageszeiten einstellten und bis zur Mitternacht dauerten. Die Blutungen traten sehr unregelmässig auf, manchmal in acht, manchmal in vierzehn Tagen oder drei Wochen, und hatten zur Folge, dass sie sehr heruntergekommen und bedeutend abgemagert war; blühend gesund will sie indess nie gewesen sein. In Betreff der vorausgegangenen Behandlung gefragt, theilte sie uns mit, dass ein Arzt

aus W. einen Gebärmutterpolypen diagnosticirt und vor vier Wochen Operationsversuche unternommen habe, um denselben zu entfernen; als letztere aber erfolglos blieben, hätte er die Kranke uns zur Operation in die Klinik geschickt.

Status praesens.

M. S., mittelgross, sieht sehr anämisch und heruntergekommen aus, zeigt aber durchaus nicht das kachektische Aussehen, wie es bei malignen Tumoren gefunden wird. Die Haut am ganzen Körper ist welk und blass. Die Muskulatur allenthalben sehr schwach. Die Schleimhäute des Zahnfleisches und der Conjunct. palpebr. sind entfärbt. Oedem ist nirgends vorhanden. Die Zunge ist etwas belegt, Appetit nicht sonderlich gestört. Stuhlgang unregelmässig, im Urin kein Eiweiss. Die Untersuchung der Brustorgane ergiebt nichts Abnormes. Milz und Leber sind nicht vergrössert. Der Leib ist weich und leicht eindrückbar; nirgends lässt sich ein Tumor durchfühlen. Der Uterus ist nach vorhergegangener Catheterisation der Harnblase bei genauer Untersuchung bestimmt zu fühlen. Bei der inneren Untersuchung per vaginam ergab sich ein in die Scheide bis einen Zoll über dem Eingang derselben an einem dicken Stiele herabhängender fleischiger Tumor, der eine unebene, hökerige Oberfläche, von der sich Stückchen abbröckelten, dem untersuchenden

Finger darbot. Er hatte die Grösse eines mittelgrossen Apfels und dehnte, wie es schien, die glatte, senile Scheide ziemlich aus. Die Portio vaginal. uteri ist deutlich erkennbar, denn man konnte überall die Ränder derselben durchfühlen, sie waren mit dem Tumor nicht cohärent. Der Muttermundsrand ist weich und dehnbar. Der Stiel des Tumors war durch den äusseren Muttermund weiter in die Portio vagin. uteri bis in die Gegend des inneren Muttermundes zu verfolgen. Derselbe ging frei durch und es liessen sich keinerlei Verwachsungen mit den Wänden der Portio vaginal. uteri nachweisen. Der Finger konnte zwischen Geschwulststiel und Wand der Portio vaginal. uteri ohne Beschwerden im Kreise herumgeführt werden.

Der zweite Akt der inneren Untersuchung bestand in der Sondirung der Gebärmutterhöhle; diese ergab folgende Maasse: von der vorderen Muttermundslippe gerechnet betrug die Höhe der Gebärmutter $1\,^1/_2$ Zoll; von hinten links 1 Zoll. Zog man den etwas herabziehbaren Tumor, was mit Schmerzen verbunden war, behutsam nach unten, so fühlt die über der Symphyse liegende Hand den Uterus mitfolgen.

Drittens wurde ein Catheter in die Harnblase eingeführt und man constatirte durch denselben den Uterus in normaler Lage und in normalem Orte. Die Untersuchung per rectum endlich ergab keinen weiteren Aufschluss. —

Diagnose.

Mit Berücksichtigung dieser Momente muss ein Carcinom ausgeschlossen werden. Der Krebs beginnt bekanntlich in den meisten Fällen am Gebärmutterhalse und wuchert von dort aus auf den Körper über. Der Körper selbst ist höchst selten sein Ausgangsort. Die Form des Cancroids, welche wir als Blumenkohlgewächs (cauli-flower) bezeichnen, geht in der Mehrzahl der Fälle von einer Lippe aus und ragt dann als polypöse Wucherung in die Scheide hinein. Es würden sich alsdann die Muttermundslippen verdickt, uneben anfühlen, und ebenso die Portio vaginalis. Endlich müsste ein Carcinom bei dieser sehr langen Dauer von drei Jahren viel grössere Fortschritte gemacht haben. Im Durchschnitt dauert der Krebs sechszehn bis achtzehn Monate nach Lebert, in seltneren Fällen zwei bis drei Jahre. Auch ätzte der Ausfluss, wie gewöhnlich bei carcinomatösen Ausflüssen nicht die Scheide und Schenkel an.

Eine Inversio uteri liess sich mit Wahrscheinlichkeit zurückweisen. Denn man constatirte über der Symphyse den Uterus, man fand durch die Sonde eine fast normale Uterinhöhle, man überzeugte sich von der Anwesenheit eines deutlich ausgesprochenen Muttermundes, ebenso der Portio vaginalis uteri, die durchaus nichts Abnormes darbot. Ferner hat die Frau niemals geboren. — Geburten bilden aber das häufigste aetiologische Moment für Inversio uteri. —

Es blieb nichts Anderes übrig, als einen Polypen der Gebärmutterhöhle anzunehmen, der hinten links an der Stelle, wo man mit der Sonde nicht so weit als vorn hinaufkommen konnte, oberhalb des Cervix sitzend in die Scheide herabgetreten. Der ganze Verlauf: nämlich die seit drei Jahren bestehenden Ausflüsse, zu denen sich im letzten Jahre profuse Blutungen und Schmerzen im Kreuze gesellten, schien auf einen Polypen hinzuweisen, der vor drei Jahren in der Uterinhöhle entstanden, dort anfangs Reizungen und Ausflüsse verursacht, später, als der Tumor grösser geworden, durch Druck und Reizungen auf die Uterinwände und den innern Muttermund Contractionen verursachte, die allmälig den Muttermund erweiterten und ansdehnten, so dass der Tumor nur durch denselben mit dickem Stiele hindurchging. Die höckrige Oberfläche, die der Tumor dem untersuchenden Finger darbot, sowie das Abbröckeln in kleinen Stückchen, musste von einer Ulceration herrühren, den wenn fibröse Polypen durch den Muttermund in die Vagina getreten sind, so wird die ihn überziehende Membran nicht selten ulcerirt, ja geht sogar oft in Gangraenescenz über. Indess konnte die höckrige, sich abbröckelnde Oberfläche des Tumors auch artificiell durch die Operations- resp. Tractionsversuche des vorher behandelnden Arztes herbeigeführt worden sein.

Wir sehen also, dass alle Momente für einen Polypen sprechen und dass die Blutungen, die

Schmerzen, der ganze Verlauf in ihm ihre Ursache und Folgen haben; doch in Anbetracht dessen, dass die Complication zwischen Polyp und Inversion häufig angetroffen wird, dachten wir hier ebenfalls an einen geringen Grad einer solchen; um so mehr als die Resultate der äusseren und inneren Untersuchung sowie die Messungen der Uterinhöhle nicht ganz gegen eine solche sprachen.

Operation.

Was war nun zu thun? Da die vielen Blutverluste, die fortwährenden Schmerzen in Kurzem, wie vorauszusehen war, dem Leben der Frau ein Ende machen mussten, da man sich mit Bestimmtheit von der Anwesenheit eines Neoplasma vergewissert hatte, und da Patientin es ausdrücklich wünschte, sich operiren zu lassen, so schien eine schnelle Entfernung durch eine Operation gerechtfertigt, die Herr Medicinalrath Spiegelberg in möglichst kurzer Zeit vorzunehmen beschloss. Denn mochte es ein isolirter Tumor oder ein mit unvollkommener Inversion complicirter sein, immer war die Operation indicirt; im ersten Falle an und für sich ungefährlich, im letzten konnte man annehmen, durch einen Schnitt an der Stelle des Ueberganges der Geschwulst in die invertirte Wand des Uterus eine Eröffnung der Bauchhöhle sicher zu vermeiden. —

Da wir Klinicisten oft schon Gelegenheit hatten, in der chirurgischen Klinik des leider zu früh verstorbenen Geheimrath Middeldorpf von dessen kunstgeübten Händen die galvanocaustische Schneideschlinge anlegen zu sehen, so machte Herr Medicinalrath Spiegelberg, um uns die Anwendung des Ecraseurs zu zeigen, die Operation mit diesem Instrumente. Dasselbe theilt mit der galvanocaustischen Schneideschlinge wesentliche Vorzüge vor allen anderen Operationsmethoden: die Operation geht schnell und ohne Blutverlust von Statten.

7. Mai, 9 Uhr früh. Das Ecrasement ist nun zwei Tage nach der ersten Untersuchung, nachdem sich die Frau ein wenig erholt, vorgenommen worden. Vorher wurde sie nochmals untersucht und es ergaben sich dieselben Resultate, welche man bei der ersten Untersuchung gefunden hatte.

Die Frau wurde wie beim Steinschnitt auf den Rücken gelagert, ihre Kniee wurden von zwei Assistenten von einander entfernt gehalten. Hierauf legte Herr Medicinalrath Spiegelberg mit Leichtigkeit die Kette des Ecraseurs um den Stiel des Tumor, ohne dass letzterer vorher fixirt wurde, und zwar dicht da an, wo der Stiel begann, um den Uterus eventuel zu schonen. Die Kette des Ecraseurs lag grade am Orificium uteri externum, die Röhre des Ecraseurs an der hintern Scheidenwand, ihre Concavität nach vorn gerichtet. Die Schnürung wird nun langsam vorge-

nommen, welche der Frau recht schmerzhaft wird; in zehn Minuten ist die Operation beendet. Der exstirpirte Polyp ist apfelgross, zeigt an seiner Trennungsfläche eine centrale glattwandige Höhlung. Bei der jetzt vorgenommenen inneren Untersuchung fühlt man, dass über dem Orificium uteri extern. ein aus losen fibrösen Bindegewebsbündeln zusammengesetzter Stielrest hängt. — Die ganze Operation kostete keinen Tropfen Blut. Die Frau erscheint jetzt verfallen, kühl, und hat einen kleinen, elenden Puls; dies ist so auffällig, dass es sogleich den Verdacht erregte auf Verletzung des Uterus selbst. Sie wird sogleich ins Bett gebracht. Wein und Reizungsmittel werden ihr gereicht, worauf ihr Befinden leidlicher wird, nur klagt sie über heftige Schmerzen im Leibe und über fortwährende Brechneigung. Puls 88 in der Minute.

7. Mai, 9 Uhr Abends. Der Puls ist auf 120 hinaufgeschnellt. Die Kranke klagt weiter über Uebelkeit, Schmerzen im Leibe, ist sehr unruhig; es hatte sich auch Erbrechen und dreimaliger Durchfall eingestellt. Es wird ihr ein Suppositorium von 0,06 Opium gereicht. Aber die Schmerzen bestehen weiter fort und da sich keine Schlafneigung zeigt, so wurde ihr um 11 Uhr Abends eine subcutane Morphium-Injection applicirt.

8. Mai. Die Kranke hatte darauf die Nacht ruhig in Narcose verbracht; Puls ist aber auf 140 in der Minute gestiegen, ist kaum fühlbar, fliegend. Sie klagt

ferner über heftige Unterleibsschmerzen; der Leib ist dabei nicht aufgetrieben, ist leicht eindrückbar, aber bei Druck sehr schmerzhaft. Das Gesicht zeigt den Ausdruck tiefsten Leidens, die Augen sind tief eingefallen, matt und glanzlos, die Nase spitz — facies Hippocratica. Man nahm wieder zu den Reizmitteln die Zuflucht. Jedoch der langsam fadenförmige Puls hob sich nicht, sondern schwand.

Abends 9½ Uhr erfolgte der Tod bei sonst ungetrübten geistigen Funktionen.

Die anatomische Untersuchung des exstirpirten Tumors wurde von Herrn Professor Waldeyer gemacht, sie ergiebt:

Die exstirpirte Masse (vergl. Fig. 2) hat eine rundliche Form von 5½ Cm. grösste Länge bei 4 Cm. Breite an der Trennungsfläche. Letztere zeigt eine grosse mit gefalteten Rändern versehene Oeffnung in der Mitte, welche bequem die Spitze des kleinen Fingers durchlässt und in eine ziemlich geräumige mit glatter Innenwand versehene Höhle führt. Vom Boden dieser Höhle aus gehen zwei symmetrisch gelegene rundliche Stränge zur Trennungsfläche der Geschwulst in die Höhe*) (vergl. Fig. 2 dd). Dieselben lassen ein knorpelhart anzufühlendes Gebilde in ihrer Mitte erkennen, das auf dem Durchschnitt eine relativ

*) Dieser Befund machte gleich nach der Operation das, was geschehen war, dem Herrn Medicinalrath Spiegelberg klar.

dicke Wandung und ein feingefaltetes Lumen besitzt. Neben diesem Gebilde gewahrt man auf dem Durchschnitt noch die Lumina einer kleinen Arterie und der zwei sie begleitenden Venen. Das übrige Gewebe der beiden Stränge geht continuirlich in die beinahe $1^1/_2$ Cm. dicke Wandung des genannten grösseren Hohlraums über und verlieren sich dieselben so wie auch die feinen Lumina schliesslich in der Dicke der Wandung und in dem gleich zu beschreibenden Neubildungsgewebe, welches aussen auf dieselbe aufgelagert ist. Die beiden symmetrischen Stränge sind in ihrem Verlaufe etwas spiralig aufgedreht und weichen an der Inversionsstelle etwas auseinander. Auf der Innenwand der grösseren Höhle sind Blutgefässverzweigungen nicht wahrzunehmen. —

Gegenüber der Schnittfläche wuchert von der äusseren Wandung des Tumors eine weiche, fetzige Masse vor (vergl. Fig. 2 eee), die eine vielfach zerklüftete und augenscheinlich frisch zerrissene freie Fläche darbietet und continuirlich in die mehr derbe, fleischröthliche, deutlich zu unterscheidende Wandung des genannten grösseren Hohlraums übergeht. Nach diesem Befunde konnte man annehmen, hier den exstirpirten invertirten Fundus uteri mit den beiden Anfangsstücken der Tuben vor sich zu haben, von dessen Schleimhautfläche eine ihrem äusseren Verhalten nach wahrscheinlich sarcomatöse Neubildung vorgewuchert war. Die mikroskopische Untersuchung

lieferte zur Stütze dieser Ansicht, dass ein invertirter Uterus vorliege, jedoch keine absolut beweisenden Momente, wenn sie auch die Wahrscheinlichkeit derselben im hohen Grade unterstützte. Zunächst fand sich nämlich in den fraglichen Tubencanälen kein Epithelium, sondern nur ein mit meist veränderten Blutkörperchen und schollig körnigem Blutfarbstoff gemischter Zellendetritus vor. Ausserdem zeigte auch die Wandung des Canals nicht mehr die normale Schichtung der Tubenwand, sondern war vielfach mit unregelmässig gewucherten, jungen Zellen durchwachsen, so dass ein bestimmt anatomisch erkennbares, normales Structurverhältniss nirgends mehr vorhanden war. Auf zahlreichen durch die ganze Länge des einen Stranges geführten Durchschnitten stellte sich überall dieses geschilderte Verhalten heraus, so dass man für die beiden knorpelharten Gebilde auch an Gefässe denken konnte, die in der Obliteration begriffen waren; wenigstens war die Diagnose auf eine vorliegende Tube nicht mit absoluter Sicherheit zu stellen. Die Innenfläche der grössern Höhle erwies sich hingegen mit einer gesondert ziemlich leicht darstellbaren Membran vom Verhalten einer serösen Haut ausgekleidet, nur musste es auffallend erscheinen, dass man nirgends Gefässramificationen, sowie injicirte und frisch verklebte Stellen wahrnahm, und die ganze Oberfläche sich vollkommen glatt und unverändert erwies. Für die Diagnose auf invertirten

Uterus sprach wieder die Beschaffenheit der Wandungen des grösseren Hohlraums (in Fig. 2bb), die sich nämlich ganz und gar aus glattem Muskelgewebe mit einzelnen interstitiellen Bindegewebszügen dazwischen zusammengesetzt erwiesen und in keiner Weise etwas Abweichendes von der gewöhnlichen Structur einer Uteruswandung darbot; ihre Dicke beläuft sich auf 11—12 Mm. Mit Rücksicht auf diesen Befund liess sich somit die vorliegende exstirpirte Masse mit höchster Wahrscheinlichkeit als der invertirte Fundus uteri ansprechen.

Die von der Schleimhautfläche des vorliegenden Stückes ausgehende Neubildung besteht ganz und gar aus grossen kernhaltigen, spindel- und sternförmigen Zellen, die in verschiedene Züge angeordnet sind und die einander in mannigfaltigster Weise durchkreuzen. Zahlreiche sehr weite Gefässe durchsetzen diese Neubildungsmasse, die unmittelbar aus der Schleimhaut und dem Stratum submucosum hervorgewuchert zu sein scheint. Da wo die Neubildung der Uterinwandung aufsass, zeigte sich letztere erheblich verdünnt (vergl. Fig. 2).

Anatomische Diagnose: Invertirter Fundus uteri mit sarcomatöser Neubildung auf der Schleimhautfläche.

Die am 9. Mai 1868 von Herrn Prof. Waldeyer vorgenommene Section ergab Folgendes:

Sehr abgemagerter Körper. — Bauch nicht auf-

getrieben, im Gegentheil eingesunken. In der Peritonealhöhle eine reichliche Quantität dünner, röthlich grauer, mit zahlreichen Eiterflocken untermischte Flüssigkeit. Peritonaeum parietale und viscerale namentlich auf der Oberfläche der Dünndärme injicirt, der seröse Ueberzug des Magens und der Leber sowie ein grosser Theil des parietalen Peritonaeums in der oberen Bauchregion zeigt keine Injection, ist jedoch trübe, glanzlos und mit eitrigen Massen belegt. — Das grosse Netz liegt in normaler Weise vor und bedeckt vollständig die dünnen Därme. Dasselbe ist (im kleinen Becken) nirgends angewachsen. Zwischen den Dünndarmschlingen und namentlich im kleinen Becken ist dünnflüssiger rahmiger Eiter in grösseren Mengen angehäuft. Das S Romanum liegt zusammengeknäuelt am Eingang des kleinen Beckens und bedeckt die inneren Genitalien vollkommen. Dasselbe lässt sich jedoch leicht entfernen und zeigt an seiner unteren Fläche eine mit frischen haemorrhagischen Vegetationen bedeckte Stelle, welche es mit einer blutigen, etwas zottigen, kreisförmigen Wundfläche, die an der Stelle des Fundus uteri liegt, locker verklebt. Nirgends finden sich Blutcoagula im kleinen Becken. In der Mitte dieser Wunde befindet sich eine nahezu kreisförmige Oeffnung, welche durch den wohlerhaltenen Muttermund heraus in

die Scheide führt. Seitlich gehen ungefähr in der Höhe der Oberfläche des Uterusstumpfes die beiden Ovarien sammt den Resten der Tuben ab. Die medianen Abschnitte der Ligg. ovar., so wie der Tuben und Ligg. rotunda sind jedoch nicht mehr vorhanden, statt ihrer erblickt man die etwas unebenen, mit eitrigen, blutigen Massen bedeckte, horizontale Schnittfläche der beiden Ligg. lata (vergl. Fig. 1). Nach der Lage der Schnittfläche zu urtheilen, muss somit der Fundus uteri oberhalb des Cervicalcanals quer abgetrennt worden sein.

Das Rectum, sowie die Harnblase und die übrigen im kleinen Becken gelegenen Organe und deren Bauchfellbekleidung sind nicht verletzt. Die Endstücke der Tuben sowie der Ligg. lata erschienen kaum verändert. Die Oberfläche beider Ovarien jedoch ist im höchsten Grade injicirt und getrübt. Dieselben lagen bei der ersten Untersuchung in situ unmittelbar der Oberfläche des Uterusstumpfes an. Auf dem Durchschnitt zeigte sich das Gewebe derselben derb, fest, atrophirt, von blasser Farbe. An dem Rest der Ligg. lata zahlreiche, kleine, seröse Cysten.

Die Venae spermat. sowie die Iliacae enthalten dünnflüssiges Blut und einzelne, lockere, jedenfalls postmortale Gerinnsel.

Nach Herausnahme der Genitalien, Rectum und

Blase im Zusammenhange ergiebt sich eine geringe Injection und Eiteransammlung in der Tiefe des Douglas'schen Raumes. Die vorliegende Wundfläche des Uterus misst 4 Cm. Länge, 2,9 Cm. Breite. Das Lumen hat circa 1 Cm. im Querdurchmesser bei etwa 3 Mm. Diameter antero-posterior.

Von beiden Lateralwinkeln der Uteruswunde bis zur medianen Schnittfläche der Ligg. ovar. beiderseits sind 2 Cm. Distanz.

Die Schleimhaut der Harnblase zeigt sich unverändert. Der Muttermund ist noch deutlich ausgebildet, zeigt aber eine etwas fetzige Umrandung und an der einen Seite befindet sich eine kleine lochförmige Perforation seiner Wandung. Im Laq. vagin. in der hinteren Wand eine sechsergrosse, flache Erosion. Die Länge des Uterusrestes von dem unteren Rande des Os uteri bis zur oberen Wundfläche beträgt 6 Cm.

Die Wandungsdicke in der Mitte des Cervicaltheils beläuft sich auf 1 Cm. Von der Innenfläche des Cervicaltheils namentlich von der rechten Hälfte desselben aus (vergl. Fig. 3 aa), reichen theilweis necrotische, offenbar neugebildete Massen hinein, sonst ist die Schleimhaut des Uterus weich, morsch, injicirt, schwärzlich verfärbt. Das Gewebe des Uterus unmittelbar unter der Schnittfläche zeigt sich unverändert. — Das lockere Zellgewebe der Ligg. lata auf der Schnittfläche ist in geringer Tiefe mit gallertartigen,

eitrigen Massen infiltrirt. Die Gefässe des Beckenzellgewebes in der Umgebung des Uterus vollkommen frei. —

Das Herz erscheint ohne alle besonderen Veränderungen.

Im rechten Pleurasack eine mässige Menge etwas röthlich seröser Flüssigkeit.

Beide Lungen sind gut lufthaltig, in den Unterlappen geringe Hypostasen. Gefässe und Bronchien frei. —

Milzkapsel verdickt, runzlich; Milz selbst von entsprechender Grösse, blutleer und schlaff.

Magen ist unverändert. Im Duodenum galliger Schleim.

Die Leber etwas klein; zeigt eine leicht granulirte, gelb gesprenkelte Oberfläche; auf der Schnittfläche treten die einzelnen Läppchen deutlich hervor; das interacinöse Bindegewebe vermehrt. — Die Pfortaderzone deutlich verfettet.

Im Darmkanal keine bemerkenswerthen Veränderungen.

Diagnose: Diffuse Peritonitis nach Exstirpation des invertirten Stückes.

Epikrise.

Mit absoluter Sicherheit konnte in vorstehendem Falle eine polypöse Wucherung des Uterus diagnosti-

cirt werden; die gesammte äussere und innere Untersuchung ergab aber keineswegs irgend ein Symptom, das zur Annahme einer Inversio uteri, wie sich allerdings nicht selten bei Polypen des Fundus uteri findet — gezwungen hätte.

Warum machte die trotzdem bestehende Inversion in diesem Falle keine Symptome?

Wir haben uns deutlich mit der Sonde von der Anwesenheit einer Gebärmutterhöhle überzeugt, wir fühlten einen deutlich ausgesprochenen Muttermund und eine Portio vaginalis. Der in die Harnblase eingeführte Catheter liess uns den Uterus wahrnehmen; die Palpation ergab keinerlei Gestaltsveränderungen desselben, auch die anamnestischen Data wiesen nicht auf eine Inversion hin. Die seit drei Jahren bestehenden Ausflüsse aus der Scheide, zu denen sich im letzten Jahre viel Blutungen und Schmerzen gesellten, sind so vielen Gebärmutteraffectionen gemeinsam, dass sie durchaus nicht ein specielles Uterinleiden anzeigen. Die Frau hatte niemals geboren, also auch das aetiologische Moment der durch die Gravidität veränderten Uterusstructur und Form, als zu Inversionen disponirend, war in unserem Falle nicht vorhanden. Der Umstand, dass man mit der Sonde vorn $1^1/_2$ Zoll hoch in das Cavum uteri hinaufgehen konnte, hinten links aber nur 1 Zoll, berechtigte uns zur Annahme, dass hier das Neoplasma wurzle.

Man wird nun vielleicht einwenden, dass die

Untersuchung nicht vollkommen gewesen, weil die Exploration per anum nicht genau genug vorgenommen wurde, und dass diese Untersuchung vielleicht einen Anhalt zur Annahme einer Inversion dargeboten hätte. Darauf muss erwidert werden, dass die Untersuchung per rectum keineswegs ein so ergiebiges Mittel ist, um über das Verhalten des Uterus ins Klare zu kommen, da man fast nie mit einem Finger so weit hinaufkommen kann, dass man den Körper, geschweige denn den Fundus uteri fühlen könnte. Die gewöhnliche Länge der Vagina beträgt $3^1/_2$—4 Zoll und endigt mit dem Fornix vaginae, welcher den Hals der Gebärmutter umschliesst. Die Gebärmutter selbst hat eine Höhe oder Länge von 2″ 6‴, wovon auf den Halstheil 9—12‴ kommen. Nehmen wir ferner darauf Rücksicht, dass der Uterus in der Beckenachse liegt, während der Mastdarm sich in seinem ganzen Verlaufe genau an die hintere Beckenwand anlegt, so muss man zugeben, dass man mit dem gewöhnlich 3″ langen Zeigefinger kaum weit über den Cervix zu dringen im Stande sein wird.

Einiges Licht auf die Entstehung der bei der Section vorgefundenen Inversio uteri werfen vielleicht die uns nachträglich zugekommenen Notizen des unsere Patientin längere Zeit vor der Operation behandelnden Arztes. Derselbe theilt mit, dass er abgesehen von localer Behandlung durch desinficirende Injectionen und durch allgemein roborirendes Verfahren,

mehrmalige Versuche zur Loslösung einzelner Geschwulststücke gemacht, theils mit dem Finger, theils mit einer gebogenen Kornzange, theils mit spitzen Haken und dabei mehr minder beträchtliche Partien entfernt hat, — allerdings ohne die Anwendung irgend welcher „Gewalt“ und ohne besondere Reaction von Seiten der Patientin — doch können wir nicht die Möglichkeit in Abrede stellen, dass diese Extractionsversuche das wichtigere ätiologische Moment für die Entstehung der Einstülpung abgeben, als vielleicht die Schwere des Tumors selbst — ohne dabei die Berechtigung zu diesen Versuchen, die der betreffende Arzt „theils um die in Verjauchung übergegangenen Partien zu eliminiren, theils um die Zerrung und Dehnung des Muttermundes durch die Geschwulstmasse zu mindern“ — unternommen, irgend wie in Abrede stellen zu wollen.

Da aus dem vorhergegangenen erhellt, wie anhaltslos die Kennzeichen einer Inversion des Uterus sein können, möchte ich in Folgendem versuchen Einiges über die Genese der Inversion überhaupt, sowie über die unseres Falles zu bemerken.

Man unterscheidet eine acute und eine chronische Inversion des Uterus. Ersterer liegen puerperale Ursachen zu Grunde, letzterer nicht puerperale, mithin alle andern Ursachen und Veranlassungen.

Bei unserem Falle können wir die ex puerperio datirenden Inversionen übergehen, da aus der Anamnese

feststeht, dass die Frau niemals geboren und sogleich die nicht puerperalen Ursachen betrachten.

Zu diesen Ursachen für die Entstehung einer Inversion zählt man die Neoplasmen der verschiedensten Art, welche in der Uterinhöhle ihren Sitz haben und von dort aus Reizungen aller Art, Blutungen, Blenorrhoen, Contractionen und zuletzt Inversionen hervorrufen können. Zu diesen Neubildungen gehören, Fungen, Fibroide, Sarcome, vor allen andern die Polypen. Sie bedingen eine Hypertrophie in der Wand des Uterus und eine Atrophie oder Usur an der Ansatzstelle. Kommen Reizungen der Neubildung hinzu, so erregen sie dadurch ungleichmässige Contractionen. Die stets wachsende Neubildung reizt und drückt später den innern Muttermund; letzterer dehnt sich durch den anhaltenden Druck in zunehmendem Maassstabe und nach einer Zeit ist die Neubildung durch den erweiterten und ausgedehnten Muttermund hindurch in die Scheide herabgetreten. Oft aber geschieht es, dass der Austritt eines Polypen viel stürmischer einhergeht, der Uterus wird gewaltsam in Action versetzt und unter wehenartigen Contractionen, die in Paroxysmen kommen und nachlassen; nach einiger Zeit, vielleicht erst nach Tagen kehren sie wieder und der Polyp wird buchstäblich geboren. Aber grade bei diesen heftigen Wehen geschieht es dass die Gebärmutter invertirt wird, ein Zufall der weniger bloss durch die mechanische Gewalt der

Schwere der Geschwulst, als dadurch herbeigeführt wird, dass die usurirte Stelle sich nicht contrahirt, sondern sich einstülpt.

Scanzoni behauptet*), „dass die intraparietalen oder submucös gelagerten, nicht gestielten Fibroide in der Aetiologie der Gebärmutterumstülpungen eine viel einflussreichere Rolle spielen, als die mit einem wirklichen Stiele versehenen fibrösen Geschwülste, die Polypen im eigentlichen Sinne des Wortes". Er stützt seine Ansicht auf die Analyse von zweiundzwanzig Fällen von Inversio uteri, die er aus der Litteratur der letzten dreissig Jahre gesammelt. Unter diesen erwähnt er auch einen Fall von Langenbeck. Dort hatte sich ein weiches, lappiges, breit aufsitzendes Sarcom aus der Schleimhaut der Uteruswand entwickelt, und eine Inversion herbeigeführt. Unser Fall kann wohl diesem beigefügt werden; er ist ein evidenter Beweis für die Richtigkeit der Scanzonischen Auseinandersetzungen.

Suchen wir uns nun die wahrscheinliche Art und Weise des Zustandekommens der Inversionen in unserem Falle klar zu machen, so drängt sich uns Folgendes auf.

In der Schleimhaut des Gebärmuttergrundes beginnt ein Sarcom sich zu bilden. Allmälig wuchert es in die Uterinhöhle hinein, dehnt dieselbe aus —

*) Scanzoni's Beiträge z. Geburtskunde. V. Bd., pag. 96.

und giebt eine genügende Erklärung für die seiner Zeit vorhandenen subjectiven Beschwerden der Blutung, Jauchung, Schmerzen, über welche Patientin zu klagen hatte, ab. Mit dem Grösserwerden des Neoplasma wachsen die von ihm ausgehenden Reizungen der Uterinwandungen und diese bewirken schmerzhafte Contractionen derselben, unter welchen die Geschwulst allmälig herabgetrieben wird. Das war hier möglich, weil die Implantationsstelle durch die Neubildung usurirt und daher in ihrer Contractionsfähigkeit bedeutend herabgesetzt ist und der Zusammenziehung der umgebenden hypertrophischen Uterussubstanz nachgeben musste; auf diese Weise entstand ein geringer Grad von Inversion. — Nun kommt ein complicirendes Moment: Der Arzt, der die Neubildung für einen Polypen hält, macht Operationsversuche, indem er durch verschiedene, oben angegebene Manipulationen einen Theil der Geschwulst zu entfernen sucht.

Was ist das natürliche Resultat dieser Tractionsversuche? Der bestehende geringe Grad von Inversion wird vervollständigt. —

Die Kranke kommt mit der Diagnose eines Polypen in die Klinik, und das Auffinden eines Stiels scheint die Diagnose zu bestätigen; wohl musste wegen Verkleinerung der Uterinhöhle an eine Complication mit Inversion gedacht werden, doch konnte man hoffen, da die Operation als einziges Radicalmittel angezeigt war, mochte eine Inversion complicirt

sein oder nicht, bei derselben den Uterus zu schonen, indem dicht am Uebergange des Geschwulststieles in die invertirte Uteruswand, operirt wurde. Allein da ein breit aufsitzender flacher Rest eines grossen Theils abgestossenen Sarcomes vorlag, ein Polyp nicht vorhanden, der Stiel vielmehr die Umstülpungsstelle des Uterus war, so mussten wir natürlich die Bauchhöhle eröffnen.

Hätten wir sogleich die Sachlage richtig erkannt, so wäre zwar die Operation nicht contraindicirt gewesen, aber sie wäre auf einige Zeit hinausgeschoben worden, bis die anämisch heruntergekommene Frau durch passende Behandlung sich soweit gekräftigt hätte, um den unter diesen Umständen eingreifenden Akt überstehen zu können. Ferner würden wir auch statt des Ecrasement, vermittelst der Galvanocaustik operirt haben, weil bei ihr die starke Quetschung und Zerrung des Uterus, welcher so besonders leidet, zum Collaps (Shock) führt, vermieden wäre.

Thesen.

1. Das Thermometer ist für die ärztliche Praxis ein unentbehrliches Hilfsmittel.
2. Die roborirende Behandlung ist oft die beste Antiphlogose.
3. Bei Beckenenge von 8—9,5 Cm. Conjugata vera sind selten operative Eingriffe indicirt.
4. Für die Prognose der Erkrankungen des Wochenbetts sind die Qualität und Quantität des Pulses von der grössten Wichtigkeit.
5. Die Lister'sche Abscess- und Wundenbehandlung ist jeder andern vorzuziehen.

Lebenslauf.

Der Verfasser, geboren den 5. März 1842 zu Praszka im Königreich Polen, mosaischer Confession, besuchte das Königliche Friedrich- und Matthias-Gymnasium zu Breslau und verliess das letztere Ostern 1864 mit dem Zeugniss der Reife. Im April desselben Jahres bei der medicinischen Facultät der Universität Breslau immatriculirt, hörte er während des Quadrienniums Collegien und besuchte die praktisch-medicinischen Uebungen der folgenden Herren Professoren und Privatdocenten: *Auerbach, Barkow, Förster, Grosser, Haeser, Heidenhain, Klopsch, Lebert, Löwig, Marbach, Middeldorpf, Spiegelberg, Waldeyer, Voltolini, Wyss.* — In der Klinik und Poliklinik wurde er von folgenden Herren Doctoren gütigst unterstützt: *Bock, Davidsohn, Fuhrmann, Maas, Reinhardt, Sommerbrodt, Wodarz, Zielewicz.*

Erklärung der lithographirten Tafel.

Fig. 1.

Ansicht der innern Genitalien in situ von oben.

a. Trennungsfläche des Uterus.

b. Uteruslumen.

cc. Ovarien.

dd. Tuben.

e. Rectum.

f. Harnblase (vertex).

Fig. 2.

Das bei der Operation entfernte, invertirte Stück des Uterus der Länge nach durchschnitten.

a. Operative Trennungsfläche.

b. Mediane Schnittfläche.

c. Peritonealfläche.

dd. Tuben.

eee. Schleimhautfläche des Uterus mit Resten des Sarcoms.

Fig. 3.

Blase, Uterusrest u. Laquear vaginae im Zusammenhange, Medianschnitt von der Vorderfläche aus.

aa. Innenfläche der Pars cervicalis uteri mit anhaftenden Sarcomresten.

b. Muttermund.

c. Bei der Operation querdurchschnittenes Uteruslumen (vergl. Fig. 1 Uteruslumen).

d. Blase.

e. Vagina.

Fig. 1.

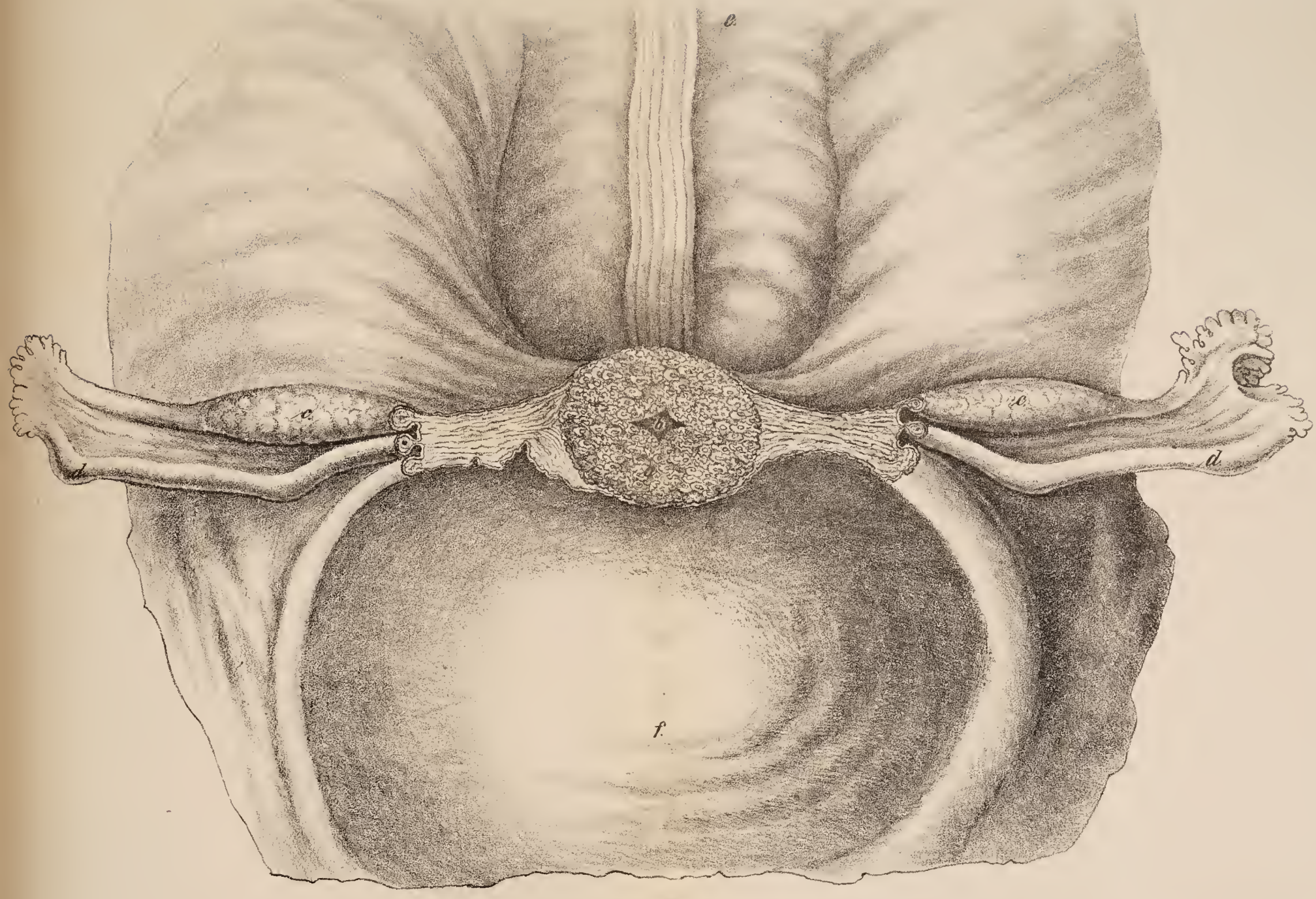

Fig. 3.

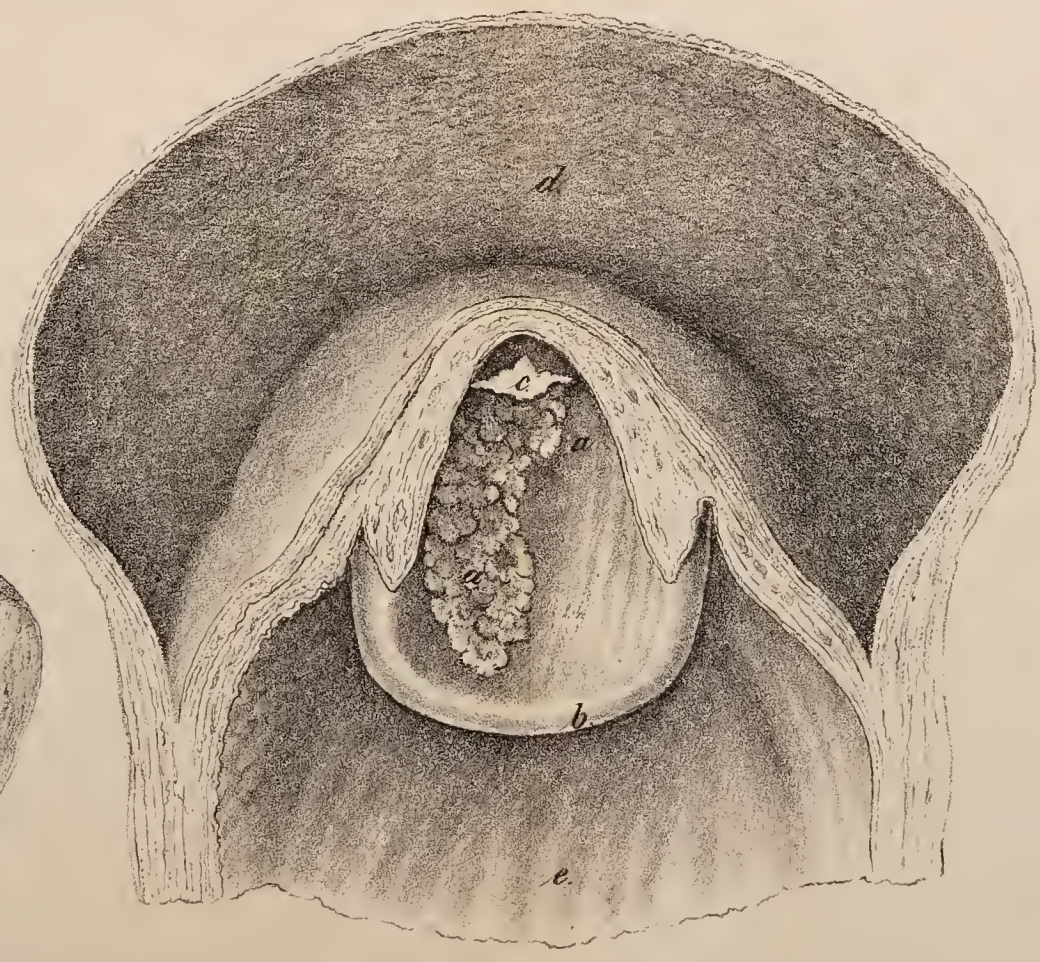

Fig. 2.

Lith. E. Scheffler Breslau Schuhbr. 53